## ●限局性石灰沈着症

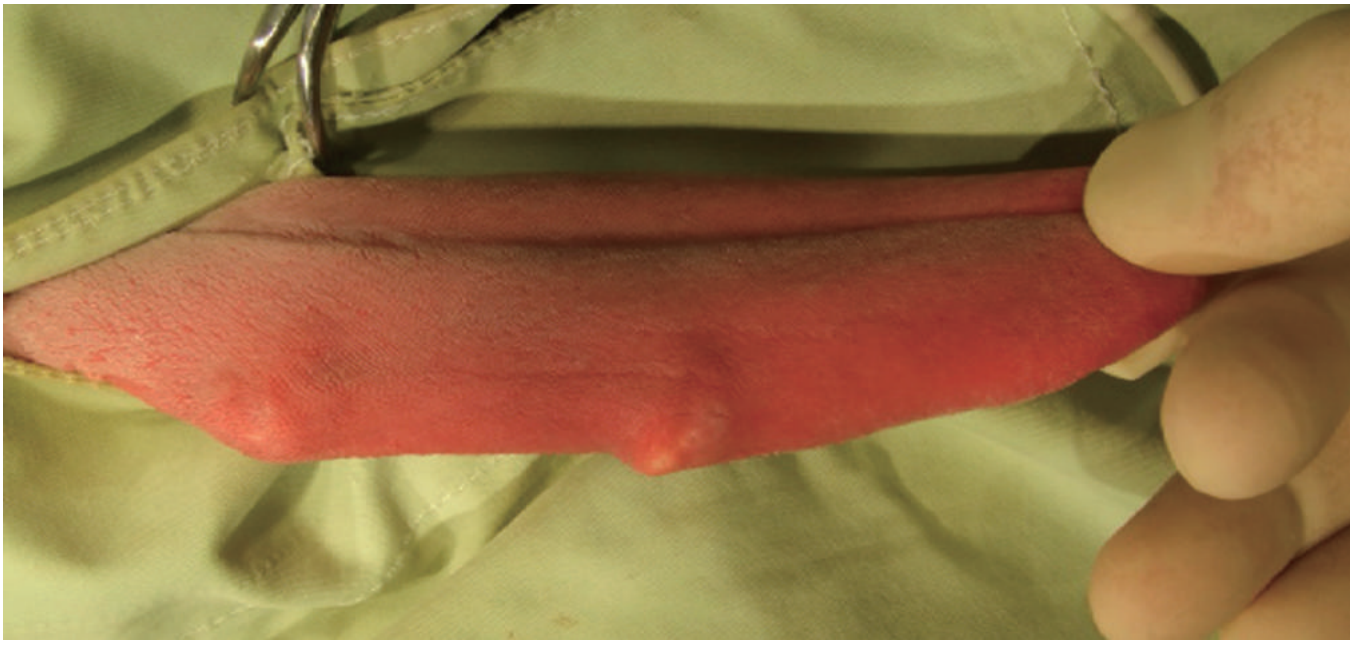

（図5-1）

（図5-2）

**症例解説：**

限局性石灰症は異栄養性、転移性、医原性または特発性にカルシウム塩が軟部組織に沈着する疾患であり、皮膚においては外傷部や圧点または注射部位などに病変が認められる。若い大型犬の舌でも限局性石灰沈着を起こすことがある。これは舌の外傷や慢性的に歯が当たる所に炎症性の反応が起きて石灰が沈着する。放置しておくと肥大し、更なる外傷や食事の妨げになるので早めの処置が望ましい。（図5-1）（図5-2）

JSCR_08 YouTube 動画閲覧

「8.限局性石灰沈着症（獣医科）」で検索

**エンパイアニードル電極**

シャフトの長さ：20mm / 電極外径：0.6mm

【出力モードと出力】
CUT：10～15
BLEND：15～20
COAG：15～20

**Ace-Tip™バイポーラ・フォーセップ**

全長：189mm / 電極外径：1.5mm




【出力モードと出力】
BIPOLAR：5～15