●肉球の腫瘍（メラノーマ）

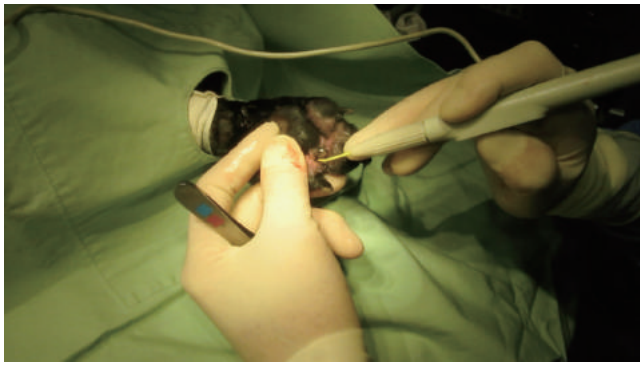

（図4-1）

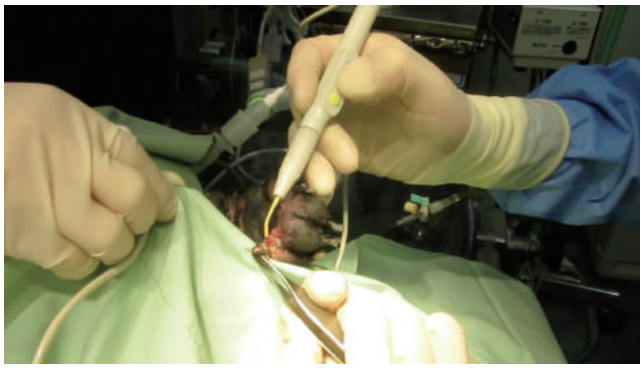

（図4-2）

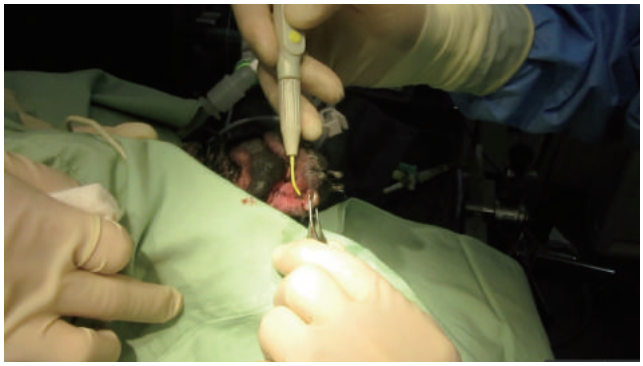

（図4-3）

（図4-4）

症例解説：

犬のメラノーマは口腔内、四肢先端部、口唇の皮膚粘膜境界部に好発する。口腔の黒色腫は例外なく悪性であるのに対し、皮膚黒色腫の大部分は良性であるが、指や爪・肉球に発生するものは悪性の率が高く転移することがあるので早期の切除が望ましい。

治療の流れ：

イソジンなどの消毒剤で患部およびその周辺部の皮膚を清潔にする。眼瞼腫瘤を鑷子でつまみ、軽く引っ張る。腫瘤の根元をエンパイアニードルを用いてBLENDモードで切除する。出血が伴う場合はCOAGモードで切除する。（図4-1）（図4-2）（図4-3）（図4-4）

エンパイアニードル電極

シャフトの長さ：20mm / 電極外径：0.6mm

出力モードと出力】
BLEND：15～20
COAG：20～30

YouTube 動画閲覧
「7.肉球の腫瘍_メラノーマ(獣医科)」で検索

Q&A

Q 止血力が一般の電気メスに比べて弱い気がしますが、止血のコツはありますか？

A エンパイアニードルであれば、電極を寝かせてゆっくりと切り進めることで止血力は上がります。組織との表面積を大きくするのがコツです。出力をむやみに上げすぎると、切開力が増してしまいかえって止血ができなくなり、炭化の原因にもなります。

Q 電気メスでは脂肪が切れにくい経験がありますが、脂肪を切開するコツやおすすめの出力設定などあれば教えてください。

A サージトロンで脂肪が切れにくいということはありません。脂肪を広げるようにテンションをかければ、皮膚切開と同様の出力で切開できます。