5. 眼瞼黄色腫

金属メスでは切除後の止血処置が必要になりますが、エンパイアニードル電極を使用することにより、ほとんど止血操作がなく短時間で手術が可能です。

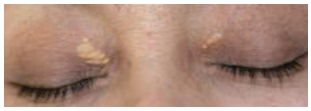
術前

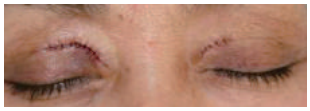
術直後

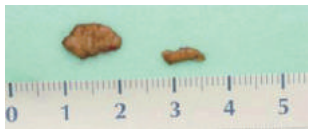

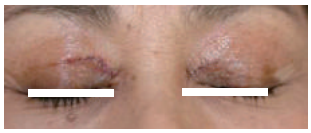
6日目

6. 下眼瞼縁良性腫瘍

ボール電極を用い、押し当てるのではなく軽く触れるように凝固し、組織を少しずつ切離します（止血・凝固モード）。冷やしながら数回に分けて行うことで瘢痕を防ぎ、ほぼ無血状態で処置が可能です。

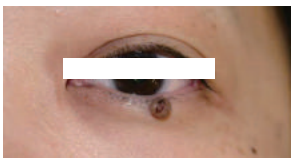
術前

術直後

2週間後

7. 内反症（右下眼瞼内反症＋両上眼瞼皮膚弛緩）

眼輪筋がずり上がり、睫毛が眼瞼へ押し付けている状態です。その為、皮膚と眼輪筋を切除する事で改善するという前提のもとで手術を行います。

眼瞼内反症手術上眼瞼徐皺術

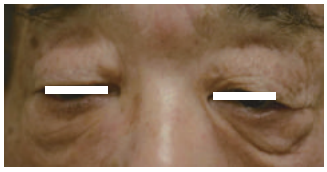
術前

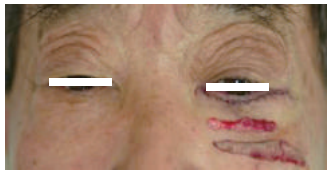
右下眼瞼術直後

右下眼瞼術後７日目

上眼瞼徐皺術後７日目

8. 若年者の下眼瞼内反症に対する眼瞼筋凝固法

222

若年者に起こる下眼瞼内反に対しては、従来、縫合糸で二重瞼にする方法（河本法など）とは異なり、眼輪筋のみを凝固収縮させる方法をとります。経皮膚的な術式の中でも、より皮膚侵襲を回避する手術効果が得られます。

1. 全身麻酔下あるいは局所麻酔下にて皮膚を切開し、眼輪筋を露出します。
2. ボール電極を用い、眼輪筋を凝固収縮します（止血・凝固モード）。
3. 顕微鏡下にて、眼輪筋が収縮し睫毛が外反する効果を確認しながら、数カ所で凝固操作を繰り返し、その後縫合します。

下眼瞼の睫毛が角膜に接触して角膜上皮炎を起こす。

皮膚切開の後、眼輪筋に対してボール電極で凝固をする。

9. 重瞼術埋没法

WEB ビデオ

出血による腫脹や痛みを防ぐ為に金属メスの代わりにエンパイアニードル電極を使用して切開し出血を防ぎます。

1. エンパイアニードル電極を用いて、デザイン箇所にて純切開モードにて小切開を行います。
2. バイポーラ･フォーセップなどを用いて、重瞼線を形成しやすくする為に余剰脂肪の切除、収縮を行い、眼輪筋の止血を行います。
3. 8-0縫合糸にて眼窩脂肪に糸を通さないように適度に緩く縫合します。



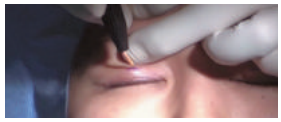

10. 涙嚢鼻腔吻合術鼻外法（EX-DCR）

201 222

1. 先端がL字型の鼻腔内手術用電極を用いて鼻粘膜を切開します。
2. 涙嚢粘膜を同様に切開し、観音開きになった涙嚢粘膜と鼻粘膜の後弁と前弁を互いに6-0バイクリル糸で縫合します。
3. 涙点から涙小管を経て涙嚢から鼻腔にかけて、ヘパリンコーティングされたポリウレタン素材のチューブ(PFカテーテル)をステント材として留置します。上涙点に続いて下涙点からも同様に通し、スペースを確保する目的も含めて、数珠状に結紮し鼻に通します。
4. 約３週間留置して抜去します。

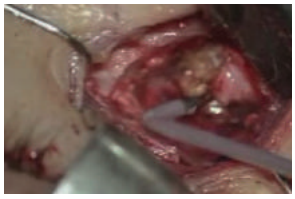
DCR用の針電極で鼻粘膜を切開します。通常の電気メスよりは出血が少ないです。切開部の奥に見えるのは術前に留置したガーゼです。

11. 涙嚢鼻腔吻合術鼻内法(EN-DCR)

202 212 222

1. 経涙小管的に涙嚢内に硝子体洋の光源を入れ、内視鏡下での涙嚢部の視野を確保します。
2. 鼻腔内電極の代わりにエンパイアニードル(曲型)を用いて鼻粘膜を切開し、その後鉗子で粘膜剥離を行います。
3. ノミを用いて、鼻腔内から涙嚢への骨窓を作成します。
4. 鼻外法と同様に、涙小管からPFカテーテルを挿入し、癒着を防止する目的でベスキチン™というガーゼとともにシリコン・スリーブで固定し、約3週間留置して抜去します。

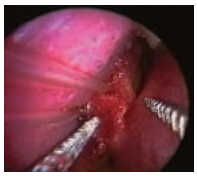

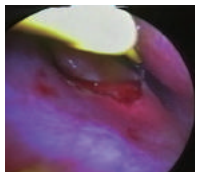

WEB ビデオ 研究会の会員専用ページで症例ビデオを見ることができます。

巻末の文献・資料一覧表でタイトル・著者などを紹介しています