WEB ビデオ　108　125

1. 褥瘡治療

褥瘡治療の初期では、皮膚の壊死が進行して黒く瘡蓋になった壊死組織を取り除くことが治療の第一歩となります。つまり、黒色組織のデブリードマンです。
治療中期の褥瘡では、黒色壊死組織の下に見られる黄色い不良肉芽を除去し、創縁部に形成されるポケットを切開して外科的に開放し、細菌感染の温床を取り除きます。そして終期には、外用療法が有効に行われている赤色の良好な肉芽が見られるようになり、再建手術の適応も視野に入ってきます。
高周波ラジオ波メスは、褥瘡初期におけるデブリードマンおよび中期におけるポケットの処理と不良肉芽の除去に使用します。ループ電極で出血をコントロールしながら壊死組織を少しずつ削り取り、ボール電極で止血します。高周波ラジオ波メスの4.0MHzの周波数特性は、一般的な電気メスのように組織を炭化させることもなく、熱損傷を抑えた組織に優しい低侵襲性がメリットです。

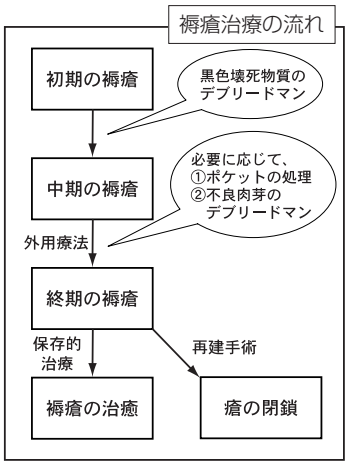

ラジオサージェリーによるポイント

109

～治療初期：黒色壊死組織のデブリードマン～

1. 仙骨部褥瘡の場合は体位を横向けに取ります。
2. 創部を滅菌した生理食塩水で洗浄し、局所麻酔(1%キシロカイン®)を注入します。
3. ループ電極を用い混合切開モードにて、壊死組織の端から少しずつ削っていきます。部分的に取り除くことにより、残りの壊死組織が自然に自壊することもある為、毎回様子を見ながら少量ずつ切除します。目安としては、2～3日おきに随時残った組織をデブリードマンするのが望ましいと思われます。また、治療過程で不良肉芽が発生した時も同様にデブリードマンを行います。
4. 処置後は患部を十分に洗浄し、外用剤を塗布したガーゼをやや強めに押し当てて終了です。

術前：黒色の壊死物質

術中：高周波ラジオ波メスでデブリードマンしているところ

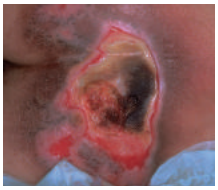
デブリードマン直後

ポケットの処理

黒色壊死組織のデブリードマンの後、外用治療の過程で、褥瘡辺縁の皮膚が過剰に伸びて皮下組織との間に隙間ができてしまう状態、つまりポケットが形成されることがあります。

1. 褥瘡と周辺組織を滅菌した生理食塩水で洗浄し、痛覚がある時は局所麻酔を注入します。
2. ポケットの先端から褥瘡の遊離縁までマーキングします。
3. エンパイアニードルを用い、混合切開モードにて全層を切り取ります。層が分厚いだけ出血が見られるので、電極先を寝かせて接触面積を大きくし、止血力を保ちます。もしくは必要に応じて、絹糸による結紮で完全に止血します。
4. ポケット内を生理食塩水などで十分に洗浄します。一度に全部の処理を行うと組織侵襲が大きくなるので、多少の不良肉芽は翌日以降に再度デブリードマンを行うようにします。
5. 外用剤とガーゼを挿入し、軽く圧迫して終了です。

ポケットが形成された褥瘡

ポケットを解放後は十分に止血・洗浄します。

Q&A

Q 褥瘡をそのまま放置するとどうなりますか？

A まず褥瘡が治るということはありません。それどころか、その黒色壊死物質の下で感染が起こり、最悪な場合には敗血症を引き起こし、患者の生命を危険にさらすことになります。

Q デブリードマンはいつ行うのが最適ですか？

A まず、患者さんの状態を詳細に観察する必要があります。
黒色壊死組織の下が何かプヨプヨした感じになっている、もしくは発熱や炎症反応の上昇など、全身状態の悪化が見られるときはできるだけ速やかに治療を行います。こういう場合は術部を少し切開しただけで、中から悪臭のある膿が排出されることが多いようです。
一方、全身状態に変化もなく「単に黒い固まりがある」という場合は、少し時間をおき健常皮膚との境界が見分けやすくなってからのデブリードマンが適しています。

Q 褥瘡治療の一番のポイントは？

A 早期的な外科的デブリードマンと適切な外用治療の併用で根気強く治療することです。これには介護者の協力が得られるよう十分会話を持つことも大切です。

Q ポケットはどうしてできるのですか？　また、どうして良くないのですか？

A 感染や不適切な処置、皮膚のずれ、血流の問題などが考えられますが、時として、原因もなく生じることもあります。
ポケットが発生すると、治療時に奥の方まで薬剤が届きにくく、肉芽を形成させる効果のある薬剤や、感染を防止・抑制したりする外用薬などの効果が著しく減少します。また、もっとも問題になるのは、ポケットの最奥に生じる感染です。抗菌剤を溶解した生理食塩水で洗浄しても、感染をコントロールすることは難しいのです。

Q 不良肉芽とは？

A 不良肉芽とは薄桃色から黄白色の柔らかい肉芽で、感染や出血を生じやすい肉芽です。ガーゼなどの圧迫が不十分だと盛り上がってきます。これに対して良好な肉芽は、赤くてしっかりしている肉芽で、表面が顆粒状で出血も少ないようです。創面全体に良好な肉芽が見られれば、外用処置がうまく行われている証拠です。

●ループ電極のテクニック

■ラウンドループ電極

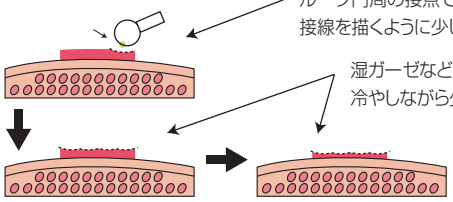

■ダイヤモンドループ電極

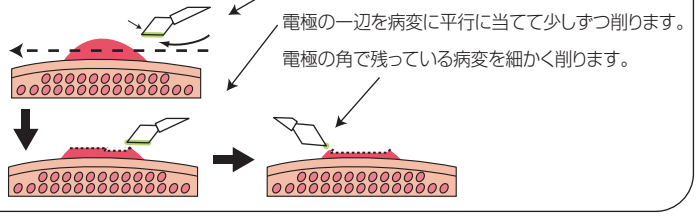

WEB ビデオ 研究会の会員専用ページで症例ビデオを見ることができます。　巻末の文献・資料一覧表でタイトル・著者などを紹介しています