● 扁平な黒子（母斑・病変）

症例解説：
ここでは外来診療で特によく遭遇する扁平な黒子の除去を行う治療について解説します。なお、悪性の疑いがある場合は、必ず、切除生検して下さい。

患者への説明：
病変部を削除すると、10 日～2 週間で切除した断面が縮みながらややくぼんだ傷跡で上皮化して治ります。断面の毛穴などに黒子の細胞が残っていることがあり、その場合は半年ぐらいで再発してくるので、追加の処置が必要なことを説明してきます。上皮化した後も、患部を保護することと、色素沈着を防ぐため、遮光するように注意を促します。

使用器具、材料：
注射器（できるだけ細く短い針のもの）、ガーゼ、生食ガーゼ（冷凍したもの）、ラウンド型ループ電極（B1D）ダイヤモンド型ループ電極（C7D）

投薬：
抗生物質、リンデロン -VG®、ハイドロキノン ®

治療の流れ：
非アルコール性消毒剤で患部およびその周辺部の皮膚を清潔にし、**局所麻酔の痛みを軽減するために患部をしっかり冷却してから麻酔を行います。**ループ電極を掃くように操作し、病変組織にひっかからないよう皮膚表面に平行になめらかに動かします。こまめに保冷剤や、生食ガーゼで術部を冷やして下さい。また、深く削らないように注意して下さい。瘢痕の原因になります。根が残っている場合は、無理に取らないで陥没に注意して形を整えて下さい。

「麻酔のポイント」に沿って、麻酔を行います。

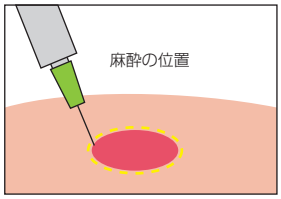

麻酔が効くまで保冷剤や生食ガーゼで患部を冷やします。

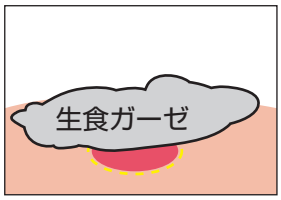

ラウンド型もしくは、ダイヤモンド型ループ電極を用いて、掃くように、CUT モードで浅く滑らかに削っていきます。

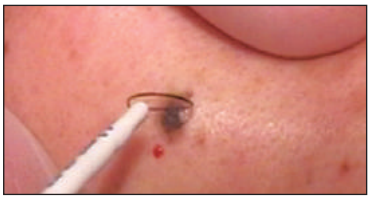

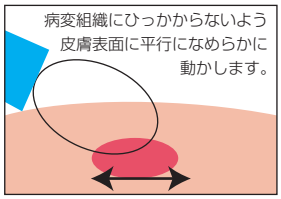

生食ガーゼや保冷剤を軽く押しつけ、術部をこまめに冷やします。（切除ごとに繰り返し行います。）削り取った組織をガーゼで取り払うときも軽く拭き取って下さい。

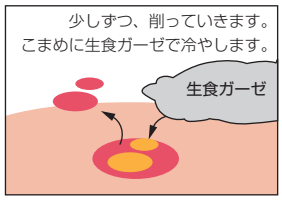

陥没しないよう注意して下さい。

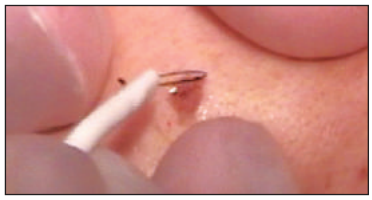

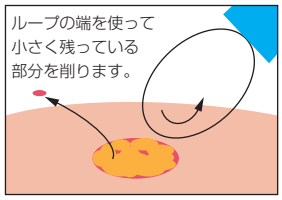

終了。

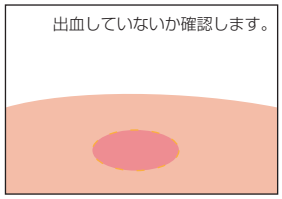

投薬：
手術後はリンデロン -VG® を用います。きれいに治すためには、ドレッシング材などを用いて患部を乾燥させないようにしましょう。

ポイント：
上皮化したあと、キトシールド QC® を用いると赤みを早く引かせて色素沈着を起こしにくくなります。
また、色素沈着が起こってきたら、ハイドロキノンを用います。

遮光：
上皮化した後は、色素沈着を防ぐため、茶色のサージカルテープやサンスクリーンで遮光します。

サージトロンのモード／出力設定（出力設定は目安です。）：
【サージトロン S5（エスファイブ）】
モード：CUT　出力：8～15
【サージトロン DUAL】
モード：CUT　出力：10～14
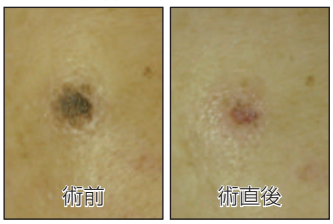
扁平な黒子の経過フォロー