生食ガーゼや保冷剤を軽く押しつけ、術部をこまめに冷やします。（切除ごとに繰り返し行います。）削り取った組織をガーゼで取り払うときも軽く拭き取って下さい。

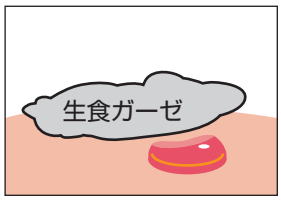

形を整えます。

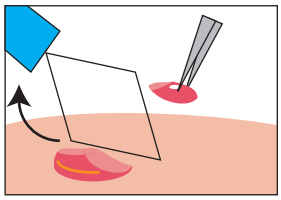

さらに削っていきます。生食ガーゼでこまめに冷やして下さい。陥没しないよう注意して下さい。

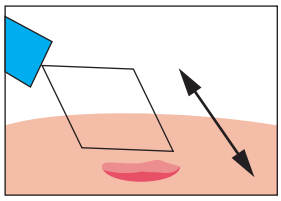

終了。

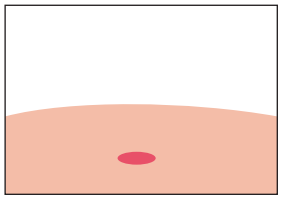

投薬：
手術後はリンデロン -VG® を用います。きれいに治すためには、ドレッシング材などで患部を乾燥しないようにしましょう。

ポイント：
上皮化したあと、キトシールド QC® を用いると赤みを早く引かせて色素沈着を起こしにくくなります。
また、色素沈着が起こってきたら、ハイドロキノンを用います。

遮光：
上皮化した後は、色素沈着を防ぐため、茶色のサージカルテープやサンスクリーンで遮光します。

サージトロンのモード／出力設定（出力設定は目安です。）：
【サージトロン S5（エスファイブ）】
　モード：CUT　出力：8〜15
【サージトロン DUAL】
　モード：CUT　出力：10〜14

切除の時の注意！

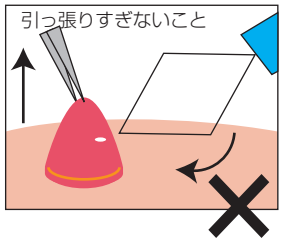

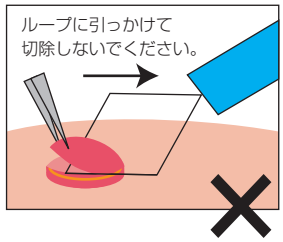

切除中に出血したときの対応

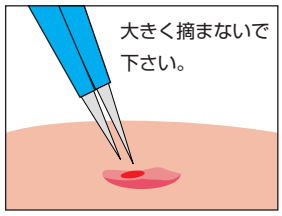

バイポーラで止血します。

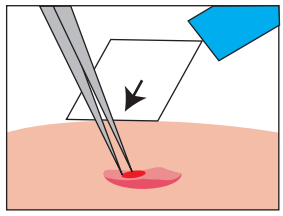

鉗子で出血点を小さく摘んで、
通電しながら電極を
ちょんちょんと当てます。

注：バイポーラの方がより小さく凝固できるため、
モノポーラの間接止血よりおすすめです。

Q&A

Q： ほくろに根があるような場合はどのように治療しますか？

A： ほくろに黒く根が残るような場合に、一度で切除しようとすると、大きく削りすぎて陥没し、瘢痕の原因となります。この場合には陥没しない程度に切除後、3〜6ヶ月期間をおいて（色素沈着が落ち着いてから）その部分を焼灼します。

Q：黒子はどれぐらいの深さ、大きさなら高周波ラジオ波メスでの治療が可能ですか？

A：高周波ラジオ波メスでリスクのない大きさは、隆起性の深くないものなら直径約 10mm くらいまでと考えられます。

参考文献

◇Bosniak S, FACS, Contisano-Zilkha M
A 25 year history of scarless mole removal :Operative Techniques in Oculoplastic, Orbital and Reconstructive Surgery p109-112 Vol. 4, No. 2 :2001
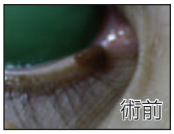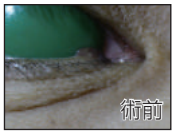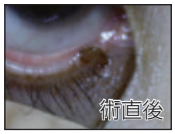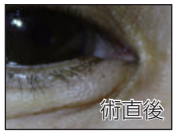
隆起した黒子の経過フォロー