隆起した黒子／扁平な黒子（母斑・病変）／脂漏性角化症（セボケラ）

表在の病変には様々な組織の質や形状があります。ここでは、すべての治療法ではなく、主に黒子や脂漏性角化症などの「隆起した病変」、「扁平な病変」のラジオサージェリーを使った治療方法をご紹介します。この治療方法に適応するかは、そのときの先生方の診断の判断でお願いします。
また、術後の処置については基本的に同じ処置であるため、共通項目として最初に紹介します。

・治療後の注意事項

○ 入浴は当日から可能ですが、炎症を最小限に抑える為にも、ぬるめのシャワー浴を勧める。
○ 体が温まる事（入浴・運動・飲酒）で、炎症を起こしやすくなるため。
○ 強くこすらない。爪をたてない。石けんやシャンプーがついても問題ないが、よく流水ですすぐこと。
○ 最初の１週間程度は創部にかさぶたが残っている事があるが決して無理に取らない事。術後の色素沈着の原因になる。
○ ステロイド軟膏は 10 日間程度でとめる。
○ 術後の色素変化は患者の皮膚の性質にもよるが、最初の 2〜3 週間はピンク色その後褐色の色になり、3 カ月〜6 カ月程度で色が消退してくる。特に色白の方は 1 カ月目はしみより 濃くなる事があるので、術前に色の変化については必ず説明をすること。又術後は紫外線を防止するための化粧品を すすめること。
○ 一度で取れないこともあるのでそのときは 6 カ月以上おいて再治療を行なう事もある旨を術前に説明しておくこと。

・術後の色素沈着について

コージ酸、ハイドロキノン、ビタミン C 等を塗布して術後の色素沈着を防ぐ。またケミカルピーリングを行なう場合もある。サンスクリーンクリームは必ず使用すること。

● 隆起した黒子（ほくろ）

症例解説：

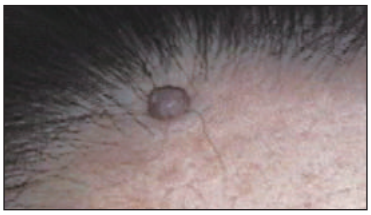

ここでは外来診療で特によく遭遇する隆起性黒子の切除を行う治療について解説します。なお、診断が悪性の疑いがある場合は、摘出した病変を病理組織診断に出して確実な診断をして下さい。

患者への説明：

隆起した部分を切除すると、10 日〜2 週間で切除した断面が縮みながら上皮化して治ります。断面の毛穴などに黒子の細胞が残っていることがあり、その場合は半年ぐらいで再発してくるので、追加の処置が必要なことを説明してきます。上皮化した後も、患部を保護することと、色素沈着を防ぐため、遮光するように注意を促します。

使用器具、材料：

注射器（できるだけ細く短い針のもの）、有鈎鑷子 or 微小有鈎鑷子、ガーゼ、生食ガーゼ（冷凍したもの）、ラウンド型ループ電極（B1D）、ダイヤモンド型ループ電極（C7D）

投薬：

抗生物質、リンデロン -VG®、ハイドロキノン®

治療の流れ：

非アルコール性消毒剤で患部およびその周辺部の皮膚を清潔にし、**局所麻酔の痛みを軽減するために患部をしっかり冷却してから麻酔を行います。**ラウンド型ループ電極（形状 No：B1D）を用いて、CUT モードですぱっと切除します。
通電してから、切除する組織に電極をにあてて切り始めるようにします。慣れるまでは、一度に全部取ろうとせずに、数回に分けて切除します。また、病変を強くつまんで引っぱった状態でループ切除すると深く陥没します。ループは、病変組織にひっかからないよう皮膚表面に平行になめらかに動かします。とり残された病変は、さらにループ電極で薄く削り取ります。
根が残っている場合は、無理に取らないで陥没に注意して形を整えて下さい。

「麻酔のポイント」に沿って、麻酔を行います。

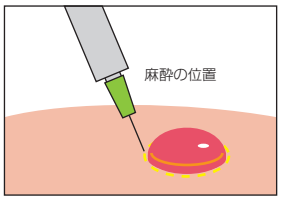

麻酔が効くまで保冷剤や生食ガーゼで患部を冷やします。

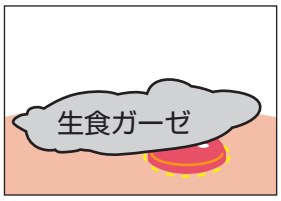

電極は通電を始めてから組織に接触させて下さい。CUT モードですぱっと切除します。一度に大きく取らないこと。

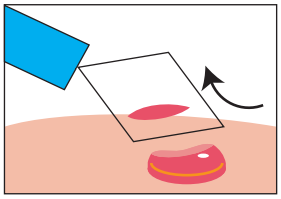

- 通電を始めてから電極を病変に当てること
- 一回で取り切ろうとしないこと
- ループ電極の輪の中にいれて、引っ張ることはしないこと。