サージトロン適応症例のご紹介

●バイポーラフォーセップによる卵巣動静脈の簡易的なシーリング（猫）

（図7-1）

（図7-2）

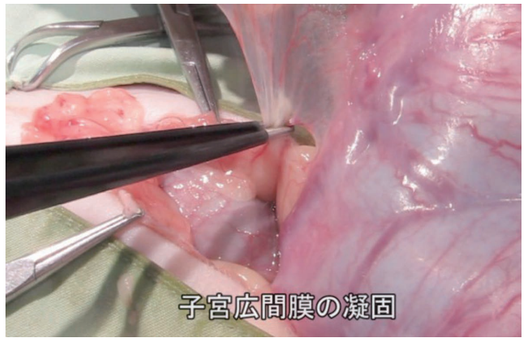

（図7-3）

治療の流れ：

動静脈の切断する箇所をバイポーラフォーセップ（ACBF-017）で挟み、組織が白く凝固されるまで通電する。（図7-1）通電部を左右に1～2mmずらし、同じ手順で凝固を繰り返す。十分に凝固できたのを確認して、シザーズで切断する。（図7-2）結紮なしで5mmまでの血管まで対応できる。もちろんシーリング専用のデバイスを使用せずバイポーラフォーセップによる簡易的な方法なので、通電部を左右にずらし、必ず2回以上は凝固を繰り返してください。

使用電極：

Ace-Tipバイポーラフォーセップ
全長：189mm / 電極外径：1.5mm



出力モードと出力：

BIPOLAR：10～25

YouTube 動画閲覧
「9.卵巣動静脈の凝固_猫の避妊(獣医科)」で検索

Q&A

Q 何mmまでの血管をシーリングできますか？

A シーリングデバイスを使えば5mmまでシーリングできます。それ以上の太さの血管であれば通電部をずらして2～3回繰り返しシーリングしてください。

Q 犬は血管が太いですが、猫同様にバイポーラで動静脈をシーリングできますか？

A はい、可能です。

Q 脾臓摘出でも血管を縛ることがありますが、そのときも同様にシーリングできますか？

A はい、可能です。

●皮下腫瘍の切除

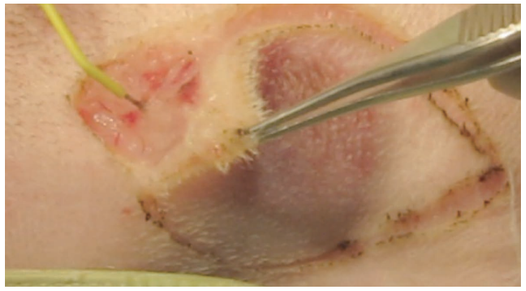

（図1-1）

YouTube 動画閲覧
「2.切開用電極による皮膚腫瘍切除(獣医科)」で検索

●隆起性腫瘍の切除

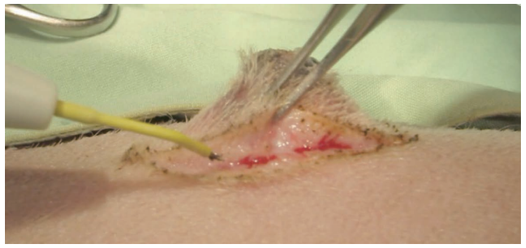

（図1-2）

YouTube 動画閲覧
「3.切開用電極による隆起性腫瘍切除(獣医科)」で検索

エンパイアニードル電極

シャフトの長さ：20mm / 電極外径：0.6mm

【出力モードと出力】
CUT：10～15
BLEND：15～20
COAG：15～25

Q&A

Q 皮膚をサージトロンで切開して、術後の癒合は大丈夫ですか？

A 金属メスで切開した場合と差はありません。個人的に皮膚の抜糸は術後2週間と決めていますが、その期間が長引くとか、抜糸後にキズが開くということはありません。また、傷跡も瘢痕になることもありません。

症例解説：

動物の体を構成する細胞は、定められた範囲内で再生や増殖を繰り返す。しかしその一部が、個体自身の規律をまったく無視して、勝手に増殖してしまうことがある。これが腫瘍である。近年、ペットの腫瘍発生率は増加傾向にある。この原因として、獣医学の発展により犬猫の寿命が飛躍的に延びたことや、その発見率が向上したことが挙げられる。犬が腫瘍になる確率は人間のおよそ2倍で、人間と同様にガンが死因のトップになる日もそう遠くはないと言われている。
腫瘍は生物学的かつ臨床的な見地から、良性腫瘍と悪性腫瘍とに分けられる。良性腫瘍は一般的に発育速度も遅く、その影響は発生した場所に限られることが多く、生命を脅かす危険性はわずかである。それに対し悪性腫瘍は、発育速度が速く、他臓器への転移など全身的な影響もきわめて大きく、死に直結することもある。全身的な症状や画像診断に併せて、細胞診などの病理学的検査によって腫瘍の種類、タイプ（良性・悪性）を診断する。どのような腫瘍であるかによって内科的療法、外科的療法を決定し、場合によっては放射線療法や免疫療法なども組み合わせて、治療を行う。
犬の腫瘍発生部位のトップは皮膚・軟部組織で、全腫瘍のうち約60%をこの部位が占める。腫瘍を摘出する方法として、メスで皮膚を切開して、皮下は出血を伴うので、電気メスやレーザーを用いるのが一般的であるが、当院ではサージトロンで、メス先はエンパイアニードルを使って施術している。皮膚切開には「エンパイアニードル」を用い、電極を垂直にすることで熱変性を抑える。また、電極を寝かせて組織との接触面積を大きくし止血力を高める。表皮を筆でなぞるように軽く切開し、皮下組織では電極をやや傾け、接触面を広く持たせることで、止血を抑えながら切開が行える。切開面は熱侵襲が少なく、焦げもなく、術後の瘢痕も残らず、金属メスと同等の創傷治癒を期待できる。

治療の流れ：

イソジンで患部およびその周辺部の皮膚を清潔にする。エンパイアニードルを用いCUTモードで皮膚を切開する。このとき針先を垂直に立て、先端の尖った部分だけ皮膚に当てて、軽くなぞるように浅く切開する。鑷子で皮膚の端を持ち上げ、BLENDモードで腫瘍を剥離していく。このとき針先ではなく、通電部の側面から組織に当てると、止血優先で剥離を進めることができる。（図1-1）（図1-2）