●口腔内腫瘤の切除

（図2-1）

ラウンド型ループ電極
シャフトの長さ：32mm
電極外径：6.4mm



【出力モードと出力】
BLEND：30～40
COAG：30～40

YouTube 動画閲覧
「4.切開用電極による口腔内腫瘤の切除」で検索

症例解説：
口腔内の腫瘍は乳腺腫瘍、皮膚腫瘍、肥満細胞腫についで4番目に多い腫瘍である。よく見られる腫瘍として、悪性腫瘍では、悪性黒色腫、扁平上皮癌、線維肉腫、良性腫瘍では歯肉腫（エプリス）がある。これらの腫瘍の性格は、それぞれ大きく異なり、見た目だけでは確定診断はできない。性格が大きく異なるゆえに、腫瘍によって手術の大きさや方法、他の治療法やインフォームドコンセントは大きく変わってくる。よって、口の中にしこりがあった場合、しっかりとした診断のもと、適切な治療を行わなければならない。

治療の流れ：
イソジンで患部およびその周辺部の皮膚を清潔にする。ラウンド型ループ電極を用いてBLENDモードで腫瘤をすくい取るように切除する。通電してから切除する組織に電極を当てて切り始めるとスムーズに切ることができる。ループは病変組織に引っかからないように動かす。取り残された病変はさらにループ電極で削りとる。（図2-1）

●眼瞼腫瘤の切除

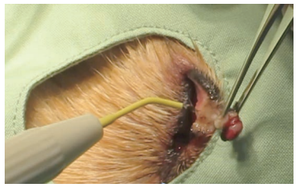

（図2-2）

エンパイアニードル電極
シャフトの長さ：20mm
電極外径：0.6mm

【出力モードと出力】
BLEND：20～30

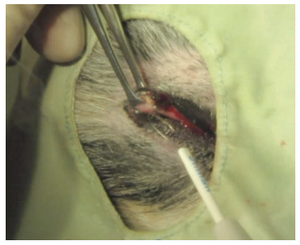

（図2-3）

ラウンド型ループ電極
シャフトの長さ：32mm
電極外径：6.4mm



【出力モードと出力】
BLEND：20～30

YouTube 動画閲覧
「5.切開用電極による皮膚腫瘍切除(獣医科)」で検索

症例解説：
眼瞼に発生する腫瘍にも単純なイボのような物から良性腫瘍や悪性腫瘍（癌）まで様々な新生物が発生する。眼瞼に腫瘤ができると、角膜を刺激するので涙や目ヤニが沢山出るようになる。本人が腫瘍を気にして目を擦ってしまい角膜に傷がつくこともある。眼瞼の腫瘍は高齢動物に多くみられる。腫瘍表面のみの処置では瞼の裏側にまで大きく浸潤してしまうこともある。また、悪性腫瘍（癌）であった場合は転移したりして手遅れになる場合もある。たとえ高齢といえどもしっかり話し合って検査状況に応じて適切な処置をすることが大切である。
治療法としては金属メスで切除する方法、鎮静下でレーザーなどで焼く方法、凍結療法などもある。金属メスでは出血が多く、表面だけをレーザーで蒸散させる方法は再発することもしばしばある。サージトロンでの切除は熱変性が少ないので、眼球付近の処置も可能であり、止血力もあるので手術時間も短縮も可能である。

治療の流れ：
イソジンなどの消毒剤で患部およびその周辺部の皮膚を清潔にする。眼瞼腫瘤を鑷子でつまみ、軽く引っ張る。腫瘤の根元をエンパイアニードルもしくはループ電極を用いてBLENDモードで切除する。鑷子で腫瘤を引っ張り過ぎた状態で切除すると、陥没する可能性があるので注意が必要である。（図2-2）（図2-3）

●乳腺腫瘍の切除

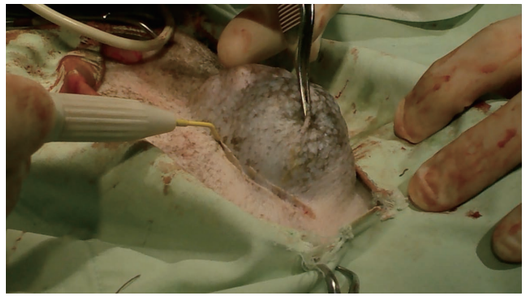

（図3-1）

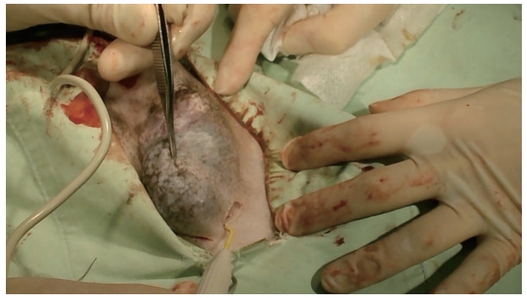

（図3-2）

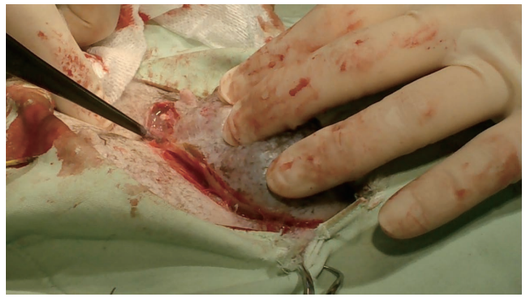

（図3-3）

YouTube 動画閲覧
「6.切開用電極による乳腺腫瘍切除(獣医科)」で検索

エンパイアニードル電極
シャフトの長さ：20mm
電極外径：0.6mm



【出力モードと出力】
CUT：15～25
BLEND：20～30
COAG：20～30

症例解説：
犬の乳腺腫瘍の約半数が悪性であるので、根治するためには、外科療法（外科手術で乳腺を切除する）が第一選択になる。その他に、放射線療法やホルモン療法などもあるが、あまり期待できない。外科療法では、片側の乳腺を全て取るので腫瘍の取り残しが少なくなる。デメリットは手術侵襲が多くなる事で、使用する医療機器や術者の手技でカバーする必要がある。乳腺腫瘍では止血目的で電気メスやレーザーが使われるが、熱の侵襲により術後の疼痛が激しかったり、患部の癒合が遅かったりする。サージトロンでは最小限の熱で操作できるので、術者の手技次第で低侵襲で止血することが可能である。

治療の流れ：
イソジンで患部およびその周辺部の皮膚を消毒する。乳腺腫瘍の状況に応じて手術範囲を決定する。切除範囲を広めに設定する。エンパイアニードルを用いCUTモードで皮膚を切開する。（図3-1）このとき針先を垂直に立て、先端のった部分だけ皮膚に当てて、軽くなぞるように浅く切開する。血流のある皮下組織はBLENDモードで通電部の側面を用いて、止血しながら切開を進めていく。（図3-2）犬の乳腺尾側端は陰部手前まで伸びているので、できる限り切除する。第5乳腺は外陰部浅腹壁動静脈を結んで切断すると鼠径リンパ節も切除される。切除中に出血した場合はバイポーラフォーセップにて部分的に止血する。（図3-3） 縫合においてはテンションが強いと皮下出血を生じやすい。皮膚縫合部に段差があると痂皮ができて治癒が遅れ、皮膚が薄いと皮下結紮部が埋まらず治癒が遅れることもある。皮下を縫合する際、真皮断端を同じ深さで拾いながら連続縫合（皮内縫合）することで、これらの問題は細小にできる。術後は、エリザベスカラーを使用し、腹部はネット等で覆って自己損傷を防ぎ、問題がなければ翌日退院できる。

Q&A

Q サージトロンはスプレー凝固ができないので、スプレー凝固ができる機種のどちらにするか迷っています。機種選定の指標があれば教えてください。

A スプレー凝固を選択する必要はありません。