形成外科

日本臨床ラジオ波手術研究会より提供　www.radiosurgery-net.org

Case 1 眼瞼下垂

▶スタン式モノポーラ・フォーセップ電極を使用する場合

【治療のポイント】

1. エピネフリン1%入りキシロカイン®を切開線マーキングに沿って局所麻酔し、患部を十分に冷やします。
2. 皮膚切開はエンパイアニードル電極を用います（純切開モード）。真皮下の血管網が見えたらスタン式モノポーラ・フォーセップ電極に持ち替え、混合切開モードにて剥離を行います。その際、先端部を閉じるか、もしくは片一方の刃先を利用すると剥離をスムーズに行うことができます。また出血が見られた場合は、止血・凝固モードにて、バイポーラのようにつまんで凝固を行います。
3. 剥離操作と同じ要領で、皮膚と眼輪筋を切除します。
4. 挙筋腱膜を瞼板から剥離し、その後、挙筋腱膜から眼窩隔膜を剥離します。上記の操作方法に加え、通電せず剥離子のように縦剥離・横剥離と電極を動かす方法を取り入れると、更に手術が簡便化します。また、局所麻酔を少しずつ注入しながら剥離を進めていくのが、術中の痛みを伴わないポイントになります。
5. 必要な層の分離を終えると、ミューラー筋をタッキング（縫縮）し、挙筋腱膜を予定重瞼線のやや眉毛側で瞼板に固定します。
6. 眼を開閉して動作に支障がない事を確認します。挙筋腱膜に余剰分が見られた場合は、スタン式モノポーラ・フォーセップ電極の先端を利用して切除します。
7. 残った挙筋腱膜の遊離端を予定重瞼線にてアンカーをかけ、上下の皮膚と縫合して終了です。

皮膚切開

眼輪筋切除

挙筋腱膜と眼窩隔膜を剥離

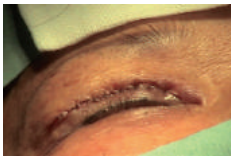
術直後

スタン式モノポーラ・フォーセップ　IEC-MJ21
全長：135mm/ 電極外径：0.5mm

▶エンパイアニードル／バイポーラ・フォーセップを使用する場合

バイポーラ・フォーセップ
全長：121mm/ 電極外径：0.4mm

エンパイアニードル電極
ｼｬﾌﾄ：30mm/ 電極外径：0.6mm

○エンパイアニードルは先端が非常にシャープな構造をしています。剥離操作の時は、深く刺入して層を破らないようにすることが最も気を付ける点であり、先端のみ触れるように通電させるのがポイントです。出血点はバイポーラ・フォーセップにて凝固を行います。
○皮膚と眼輪筋の切除、ならびに挙筋腱膜の余剰分切除の際は、電極を少し寝かせて側面を当てながら通電させると、出血を抑えながらの組織切除が可能となります。
○バイポーラ・フォーセップで剥離操作を行う際は、剥離部位をつまんで通電させ、白く凝固したタイミングでつまみ切るように剥離を行います。

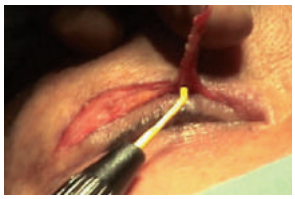
眼輪筋の切除

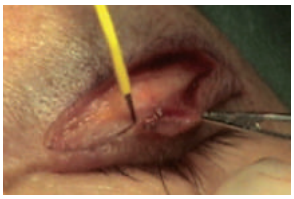
挙筋腱膜と眼窩隔膜を剥離

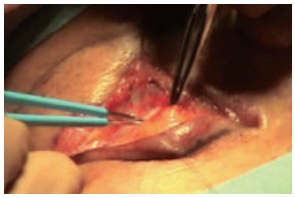
バイポーラ止血

バイポーラ剥離

Case 2 脂肪腫

脂肪腫は、ガングリオンや粉瘤と並んで最も発生頻度の高い皮膚腫瘍のひとつです。脂肪腫は良性腫瘍であるが、大きくなると整容的に問題が発生するので、肩･下腹部の脂肪腫は早期に摘出するようにしています。
また、全例を必ず病理組織検査に提出します。
脂肪腫ができやすい場所として頭、後頚部、背、肩周囲、下腹部、前腕があげられますが、今回の症例のように肩は傷が残りやすい部位なので最小切開で脂肪腫を摘出し、真皮縫合を行います。脂肪腫を下床の正常脂肪組織から剥離するのが手術のポイントの1 つになりますが、スタン式モノポーラ・フォーセップで脂肪腫を下床から剥離することにより、無出血での剥離が可能です。
スタン式モノポーラフォーセップの先端でバイポーラのように出血点をつまみ止血をすることも可能であり、器具の持ち替えの手間なく 1 本で多用途に使え、有用性が高いと実感しました。

スタン式モノポーラ・フォーセップ　IEC-MJ21
全長：135mm/ 電極外径：0.5mm

【左肩脂肪種】

【脂肪腫摘出】

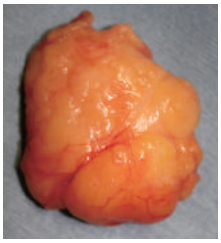
【摘出後脂肪腫】

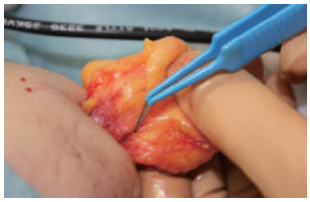
【脂肪腫剥離】

【脂肪腫止血】

JSCR 日本臨床ラジオ波手術研究会
Japan Seminar of Clinical Radiosurgery