眉毛下皮膚切除術

村上　正洋（日本医科大学武蔵小杉病院　形成外科）

本法は眉毛下縁で余剰皮膚を切除縫縮するという単純かつ容易な術式であるが、適応と皮膚切除量を間違わなければ非常に良好な効果を得ることが可能である。加えて、整容面において重要である瞼縁の極めて薄い皮膚を温存できるため、術後の印象は変化が少なく自然であり、以前に患者が有した眼瞼に近くなることも特徴である。

一方で、眼瞼下垂症を合併するときは、本法単独では効果が不十分となる。よって、通常では眼瞼挙筋前転術と同時に、その皮膚切開を利用して瞼縁側での余剰皮膚切除が行われてきたが、筆者はより自然な術後の外観を目指し、本法と眼瞼挙筋前転術を2度に分けて行い、良好な結果を得てきた。なお、症例によっては両者を同時に行うことも可能ではあるが、手術時間が非常に長くなる。

手術適応

皮膚弛緩症であるすべての症例で適応がある。眼瞼下垂症合併症例に関しては、前述のごとくである。眉毛形態は、術後瘢痕のカモフラージュにおいて重要なポイントであるため適応の基準として考慮すべきとされていたが、著者の経験では、結果的には男女問わずどのような眉毛であっても許容範囲内の瘢痕になる。

手術方法

座位にて余剰皮膚をピンチすることで切除量を測定し、その結果に従い眉毛下に紡錘形の切開線をデザインする。術前に眉毛挙上している患者では前頭筋をリラックスさせて計測する。

過剰切除だけは避けなければならないため、手術に慣れるまではテーピングによるシミュレーションを行うとともに、切開線下辺と瞼縁の距離を25 mm程度は残すよう心がける。

テーピングによる術後形態のシミュレーション

a 皮膚切開のデザイン

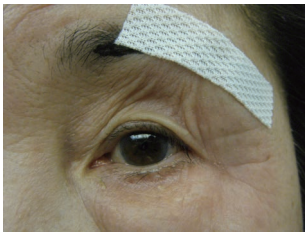

b 切開線の上辺と下辺を合わせた状態でテーピングする。

c 術直後の状態。
シミュレーション結果とほぼ同じ形態になっている。

＊村上正洋：退行性上眼瞼皮膚弛緩症に対する眉毛下皮膚切除術．PEPARS. 51 : 52―61, 2011. より引用

麻酔はエピネフリンが含有されたものがよく、一側に約2～3ml程度を皮下注入する。皮膚切開では、メスを毛向に合わせて進め毛根の損傷を最小限にするよう注意する。

全周の皮膚切開終了は、皮膚の一端をコッヘルで把持し、それを引っ張り上げながら剥ぎ取るようにすると、眼輪筋やその表面を走行する小血管などが温存され、加えて、メスや剪刀で皮膚切除するよりも出血量が少ない。

余剰皮膚の除去方法

a 皮膚切開を皮膚全層に行う

b 一側をペアンで把持し剥ぎ取っていく