眼科

Case 1 眼瞼黄色種

金属メスでは切除後の止血処置が必要になりますが、エンパイアニードル電極を使用することにより、ほとんど止血操作がなく短時間で手術が可能です。

エンパイアニードル電極
ｼｬﾌﾄ：30mm
電極外径：0.6mm

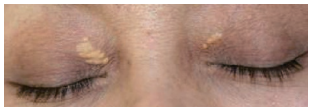
術前

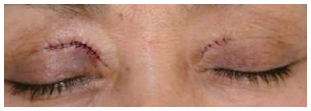
術直後

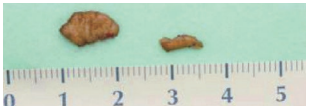

6日目

Case 2 内反症（右下眼瞼内反症+両上眼瞼皮膚弛緩）

眼輪筋がずり上がり、睫毛が眼瞼へ押し付けている状態です。その為、皮膚と眼輪筋を切除する事で改善するという前提のもとで手術を行います。

エンパイアニードル電極
ｼｬﾌﾄ：30mm
電極外径：0.6mm

眼瞼内反症手術上眼瞼徐皺術

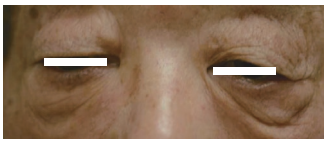
術前

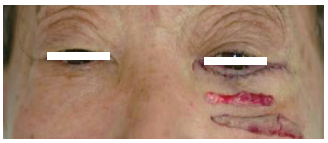
右下眼瞼術直後

右下眼瞼術後7日目

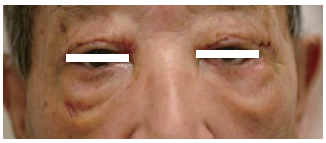
上眼瞼徐皺術後7日目

Case 3 下眼瞼縁良性腫瘍

ボール電極を用い、押し当てるのではなく軽く触れるように凝固し、組織を少しずつ切離します（止血・凝固モード）。冷やしながら数回に分けて行うことで瘢痕を防ぎ、ほぼ無血状態で処置が可能です。

ボール電極
シャフト：32mm / 電極外径：2.3mm

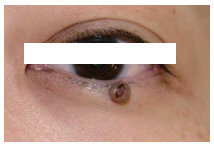
術前

術直後

2週間後

Case 4 睫毛内反、睫毛乱生におけるラジオ波毛根破壊術（睫毛電気分解）

睫毛が角膜方向を向く原因には、まぶた自体が内向きにまくれ込んでいる眼瞼内反と、まぶたには問題なく、毛根からのまつ毛の生え方がいびつで角膜側を向く睫毛乱生とがあります。眼瞼内反には、先天性のものと加齢性のものが多く、いずれもまぶたの皮膚の過剰やたるみ、皮下の筋肉の筋力低下などによるものです。先天性のもので、まぶたの内反の程度が軽く、皮膚や皮下脂肪が過剰なため、まつ毛の生える方向が内向きである場合、とくに睫毛内反と呼ぶことがあります。このほかに、炎症などの結果、まぶたが変形して起こる瘢痕性のものもあります。いずれも、まつ毛全体が角膜方向を向くので、多くのまつ毛が角膜に当たることになります。一方、睫毛乱生は眼瞼縁炎など、睫毛の毛根部の炎症によって引き起こされることが多く、角膜に当たるまつ毛の数は１本のみの場合から多数の場合まで色々とあります。
これらに対してのラジオ波毛根破壊術（睫毛電気分解）は専用電極：マイクロ絶縁針電極を使用します。マイクロ絶縁針電極は先端 0.1mm のみが通電し、それ以外の通電部分は絶縁コーティングされており、目的とする凝固部分以外は凝固されず、低侵襲な処置を可能とします。実際の処置については睫毛乱生部分に局所麻酔を行い。マイクロ絶縁針を毛根部に直接刺入し凝固モードにて毛根部を直接破壊します。この際、通電時間および出力が高すぎると炎症が強くなり瘢痕化する可能性があるので、出力を最低にして通電時間は一瞬として処置部を確認しながら追加で凝固します。

手術前

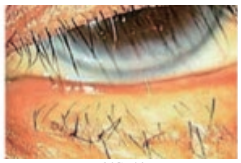
手術後

マイクロ絶縁針電極
ｼｬﾌﾄ：20mm
電極外径：0.6mm

Case 5 結膜弛緩症

結膜弛緩症とは、その名の通り結膜が弛緩する病気で、中高年に非常によくみられます。病気と言っても、もともとは顔のしわと同様に加齢性の変化であるので、特に治療されていませんでした。しかし、最近この白目のしわである結膜弛緩症が、ドライアイと関係が深いことや涙目やごろごろ感といった目の不快感の原因となることがわかってきたため、手術的な治療もされる様になってきました。
高周波ラジオ波メスを使用した治療方式としては弛緩している部分を弛緩鑷子で挟み弛緩している部分を凝固します。熱損傷を抑えた凝固が組織を収縮させ弛緩部分を収縮します。モノポーラ、ボール電極 (D8D) もしくはバイポーラフォーセップ（J1）を用いて凝固を行います。
この際出力が高すぎると収縮具合が強くなりますので、出力を抑えた状態で凝固するのがポイントです。

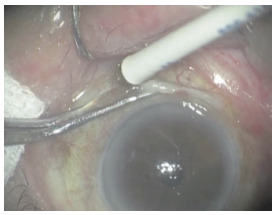
処置中

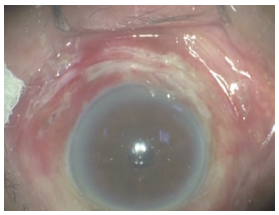
処置終了直後

ボール電極
ｼｬﾌﾄ：32mm / 電極外径：2.3mm

※「Radiosurgeryハンドブック」より抜粋