眼科

Case 1 涙嚢鼻腔吻合術外法（EX-DCR）

本法は皮膚切開をすること、術後炎症が強いこと、日帰り手術に適さないことなどにより現在は鼻内法が主流になっていますが、症例によっては本法が避けられない場合もあります。
特に鼻粘膜切開は時に多量の出血があるので高周波ラジオ波メス（RFメス）の使用により出血が軽減され、手術時間の短縮に繋がっています。
Dr. Javateが開発したL字型の電極は狭い術野での操作に適しています。

Case 2 涙嚢鼻腔吻合術内法（EN-DCR）

経鼻的なアプローチでは、内視鏡の視認性を邪魔しない、鼻孔部の火傷を避ける、鼻内操作に適当な角度などを考慮して、水車橋クリニック/眼科の矢部比呂夫先生がデザインした柄の長いL字型の電極（Y-DCR）により鼻粘膜切開を行っています。

1. 経上涙小管的に20Gの硝子体手術用の光源を涙嚢内へ挿入し、内視鏡下に鼻腔側から涙嚢の位置を確認します。
2. 鼻粘膜下に局麻剤を注入して、混合モードで鼻粘膜を切開しますが、涙嚢部よりもやや上方から山型に粘膜を除去することが後の涙嚢円蓋部までの骨窓造設を容易にします。この際、患者様の不快感を軽減するために助手は煙を吸引します。この操作は替え刃メスでも行えますが、複雑な曲面で、出血も多いのでRFメスの使用が手術時間短縮にもつながります。
3. ノミやスタンチェなどにより骨窓造設をしたうえで、涙嚢内光源ファイバーを押し込むことによりテント状の涙嚢粘膜が確認できます。
4. 硬膜切開用の鎌形メスで涙嚢粘膜を穿刺して、これを引きながら（眼球側へ向けて穿刺するのは危険！）涙嚢切開を拡大します。術前にピオクタニン液などで涙嚢粘膜を染色しておくと涙嚢粘膜がカーペット状に鼻腔内へ拡がるようにします。
5. 上下涙小管からPFカテーテルを挿入する際、最初にステンレスプローブを挿入します。一回結紮したカテーテルにケナコルトに浸したベスキチン・ガーゼを通したうえで短く切ったシリコーンスリーブで両端を結紮します。
6. 内視鏡下にベスチキンガーゼを涙嚢内へ押し込み、約４週間留置して抜去します。止血用にメローセルを鼻内に挿入して（約１週間で抜去）手術を終了します。



鼻腔内手術用電極ロング　ｼｬﾌﾄ：90mm　電極外径：0.9mm

Case 3 重瞼術

基本的に上眼瞼の睫毛も下垂していることが多いので、その程度（Lash Ptosis Ratio: LPR）を術前に評価して術式を検討します。LPRが-15度程度の軽度であれば経皮的に眼輪筋を最小限の幅で切開して挙筋腱膜を露出して、これに対して上記の凝固のFulgurationモードにより挙筋腱膜の表層を凝固します。LPRが-45度以上の重傷であれば挙筋腱膜を生体染色法により定量的に切除・短縮します。その際も凝固のFulgurationモードにより挙筋腱膜表層を凝固する操作を追加することにより効果が増加します。

1. 麻酔後にエンパイアニードル電極の切開モードにより皮膚切開しますが瞼縁からの距離と切除幅により術後の容姿に影響しますが、若年者では皮膚切除幅は最小限にしています。
2. 上眼瞼縁に牽引糸をかけて下方へ牽引したうえで、眼輪筋をエンパイアニードル電極の混合モードにより約2ミリ幅で切除して瞼板前組織（挙筋腱膜）を露出します。
3. LPRが軽度であれば挙筋腱膜に対して凝固のFulgurationモードにより睫毛の挙上効果を顕微鏡下に視認しながら挙筋腱膜表層を凝固します。
4. 皮下組織は7-0バイクリル糸などで挙筋腱膜→皮膚断端真皮→対側皮膚断端と通糸して埋没縫合により閉創します。

Case 4 若年者の下眼瞼睫毛内反症

若年者（10代半ばから20歳前半を対象）の下眼瞼睫毛内反症に対しては、従来の縫合法などでは下眼瞼が二重瞼になるので美容的にも相応しくありません。Lower Eyelid Retractors(LER)の弛緩が睫毛内反の主な原因と考えられるので、経皮的にLERを露出して凝固のFulgurationモードによりLERの表層を凝固します。

1. 麻酔下に瞼縁から2ミリ程度でエンパイアニードル電極を用いて皮膚切開します。この際に上眼瞼睫毛をテガダームなどの大型テープで上転・固定しておくと操作が容易となります。
2. 眼輪筋を瞼縁に近い部位で瞼板から剥離して下方へ移動して、瞼板前組織であるLERを露出します。牽引糸などで下眼瞼板の下方までLERを十分に露出します。
3. FulgurationモードによりLERの表層を凝固していきます。顕微鏡下で行うと視認下に睫毛の外反効果が認められるので、水平方向へ追加していきます。
4. 皮下組織は7-0バイクリル糸などで皮切したLER→皮膚断端真皮→皮膚断端対側と通糸して埋没縫合により閉創します。
この縫合による外反効果も得られますので睫毛内反の改善状態を見ながら追加していきます。
5. 最後に6-0ナイロン糸で皮膚を閉創します。

エンパイアニードル電極
ｼｬﾌﾄ：30mm
電極外径：0.6mm

Case 5 脂漏性角化症

1. ボール電極を使用します。止血・凝固モードにて通電してから軽く病変に当てると、白色変化しながら水疱状になるので、生理食塩水を含ませたガーゼでその部分を擦ると上皮が簡単に脱落します。残った組織は再びボール電極にて凝固させ、同様に処理していきます。
2. 術後3～4日は1日1～2回の割合でステロイド軟膏を塗布し、必要な時はゲンタシン軟膏®にします。

ボール電極
シャフト：32mm
電極外径：2.3mm

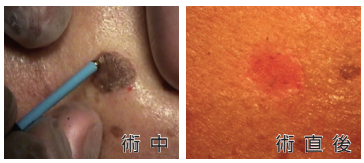

Case 6 隆起性病変の治療

ループ電極は病変組織に引っかからないよう、混合切開モードにて、皮膚表面上を平行に滑らかに動かします。病理検査を必要とする場合は、純切開モードにて生検組織を採取した後、ボール電極を用いて止血します。

ダイヤモンド型ループ電極
シャフト：32mm
電極外径：7mm

隆起した黒子の経過フォロー

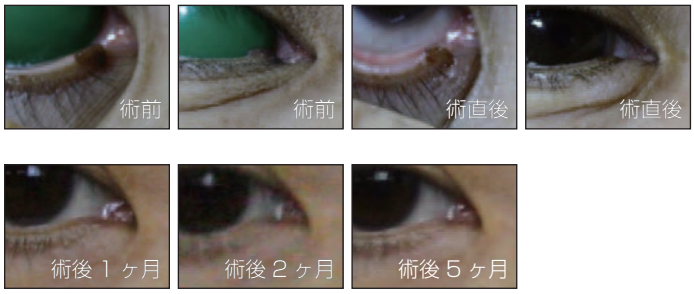

※「Radiosurgeryハンドブック」より抜粋